Persönliche PDF-Datei für
Jutta Bauhammer

Mit den besten Grüßen vom Georg Thieme Verlag www.thieme.de

# Antisynthetase-Syndrome

DOI 10.1055/a-1853-1766
arthritis + rheuma 2022; 42: 221–227

Dieser elektronische Sonderdruck ist nur für die Nutzung zu nicht-kommerziellen, persönlichen Zwecken bestimmt (z. B. im Rahmen des fachlichen Austauschs mit einzelnen Kollegen und zur Verwendung auf der privaten Homepage des Autors). Diese PDF-Datei ist nicht für die Einstellung in Repositorien vorgesehen, dies gilt auch für soziale und wissenschaftliche Netzwerke und Plattformen.

**Copyright & Ownership**
© 2022. Thieme.
All rights reserved.
Die *arthritis + rheuma - Zeitschrift für Orthopädie und Rheumatologie* ist Eigentum von Thieme.
Georg Thieme Verlag KG,
Rüdigerstraße 14,
70469 Stuttgart,
Germany
ISSN 0176-5167

Nachdruck nur
mit Genehmigung
des Verlags

Thieme

Schattauer

# Antisynthetase-Syndrome

## Antisynthetase syndromes

**Autorin**
**Jutta Bauhammer**

**Institut**
Praxis für Rheumatologie, Tätigkeitsschwerpunkt Klinische Immunologie, Medical Center Baden-Baden

**Schlüsselwörter**
Antisynthetase-Antikörper, Polymyositis, interstitielle Lungenerkrankung, Jo-1, Mechanikerhände

**Keywords**
Antisynthetase antibodies, polymyositis, interstitial lung disease, Jo-1, mechanic hands

**Bibliografie**
arthritis + rheuma 2022; 42: 221–227
**DOI** 10.1055/a-1853-1766
**ISSN** 0176-5167
© 2022. Thieme. All rights reserved.
Georg Thieme Verlag KG, Rüdigerstraße 14, 70469 Stuttgart, Germany

**Korrespondenzadresse**
Dr. Jutta Bauhammer
Praxis für Rheumatologie, Tätigkeitsschwerpunkt Klinische Immunologie
Medical Center Baden-Baden
Beethovenstr. 2, 76530 Baden-Baden
j.bauhammer@rheuma-badenbaden.de

**ZUSAMMENFASSUNG**

Die Antisynthetase-Syndrome bilden eine Untergruppe der idiopathischen inflammatorischen Myopathien. Sie zeichnen sich aus durch mindestens eines der 3 Hauptsymptome Myositis, interstitielle Lungenerkrankung (ILD) und Arthritis in Kombination mit dem serologischen Nachweis eines Antikörpers gegen Aminoacyl-tRNA-Synthetasen. Zusätzlich können die Nebensymptome Mechanikerhände/-füße, Raynaud-Syndrom und/oder Fieber auftreten. Eine ILD ist häufig und bestimmt maßgeblich die Morbidität und Mortalität. 8 Antisynthetase-Antikörper sind bekannt. Häufigkeit und Schwere der Haupt- und Nebensymptome unterscheiden sich zwischen den einzelnen Antikörpern, an denen der anti-Jo-1-Antikörper den größten Anteil ausmacht. Die Wahl der immunsuppressiven Therapie richtet sich nach der Organbeteiligung. Die beste Prognose hat das Jo-1-Syndrom mit einer 5-Jahres-Überlebensrate von ca. 90 %.

**ABSTRACT**

Antisynthetase syndromes belong to the idiopathic inflammatory myopathies. Occurrence of at least one of the 3 main symptoms in combination with serological evidence of an aminoacyl-tRNA-synthetase antibody is characteristic. Main symptoms are myositis, interstitial lung disease (ILD) and arthritis. Possible accompanying symptoms as mechanic's hands/feet, Raynaud's disease and/or fever can additionally occur. ILD is frequent and predominantly responsible for morbidity and mortality. 8 antisynthetase antibodies are known. Rate and seriousness of the main and accompanying symptoms differ between the different antibodies, of which Jo-1 antibody is by far the most common one. Choice of immunosuppressive medication considers to what extent and how seriously organs are affected. With a 5-year survival rate of about 90 %, Jo-1 syndrome has the best prognosis.

Elektronischer Sonderdruck zur persönlichen Verwendung

Die Antisynthetase-Syndrome (ASS) sind seltene Autoimmunerkrankungen und zählen zu den idiopathischen inflammatorischen Myopathien (IIMs). Charakteristisch ist das Vorkommen einer Myositis, interstitiellen Lungenerkrankung und/oder Gelenkbeteiligung zusammen mit dem serologischen Nachweis eines Antisynthetase-Antikörpers. In einem Teil der Fälle kommen zusätzlich typische Hautzeichen, ein Raynaud-Syndrom und/oder Fieber vor. Aufgrund der häufigen extramuskulären Organbeteiligungen werden sie innerhalb der IIMs den Overlap-Myositiden zugeordnet [1]. Andere Autoren sehen die ASS aufgrund der kennzeichnenden serologischen, klinischen und pathologischen Befunde als eigenständige Entität innerhalb der IIMs an [2]. Gemeinsame EULAR/ACR-Klassifikationskriterien der ASS werden derzeit erarbeitet (CLASS Project). Der Lungenbefall ist maßgeblich für die Prognose.

## Epidemiologie und Erstbeschreibung

Die Erstbeschreibung des vollständigen Krankheitsbilds und die Benennung als „Antisynthetase-Syndrom" erfolgte 1990 durch Marguerie und Kollegen [3]. Bereits zuvor waren ab 1980 anti-Jo-1-Antikörper bei Patienten mit einer Myositis und die auffällige Koinzindenz der Myositis mit einer ILD aufgefallen.

Die geschätzte Prävalenz der ASS liegt bei 1,5–9/100 000 Einwohner [4]. Das mediane Erkrankungsalter beträgt 48 ± 15 Jahre

[5]. Frauen sind häufiger betroffen als Männer in einem Verhältnis von ca. 3:2 [5, 6]. ASS scheinen in allen ethnischen Gruppen vorzukommen. Bei Schwarzen wurden ein tendenziell häufigeres Vorkommen an Anti-PL-12-Antikörpern und schweren Lungenbeteiligungen im Vergleich zu weißen Kaukasiern beobachtet, bei Asiaten häufiger Anti-EJ-Antikörper [7–10].

## Ätiologie

Ätiologisch wird eine Entstehung der Autoimmunreaktion in der Lunge angenommen, welche sich bei genetischer Prädisposition aus einem Gewebeschaden und der Exposition gegenüber stimulierenden äußeren Einflüssen mit chronischer Aktivierung des Immunsystems entwickeln kann [11]. In der Literatur finden sich Berichte über die Exposition gegenüber organischen oder mineralischen Stäuben und Dämpfen bei Patienten mit ASS. Bestimmte HLA-Haplotypen sind mit den IIMs und ihren Untertypen, so auch den ASS assoziiert (u. a. HLA-DRB1*03:01, HLA-B*08:01) [11].

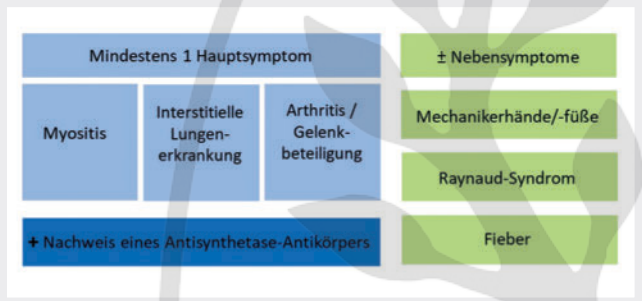


▶ **Abb. 1** Charakteristika der Antisynthetase-Syndrome.

## Klinische Manifestation

Die klassische Symptomtriade der ASS besteht aus den Hauptsymptomen einer Myositis, einer ILD und einer Arthritis. Dieses Vollbild eines ASS liegt bei Erstdiagnose nur selten komplett vor, kann sich aber im Krankheitsverlauf entwickeln. So weisen z. B. bei Erstmanifestation eines Jo-1-Syndroms ca. 20 % der Patienten alle 3 Hauptsymptome gemeinsam auf, im weiteren Krankheitsverlauf ca. 50 % [6]. Zusätzlich können die Nebensymptome Mechanikerhände/-füße, Raynaud-Syndrom und/oder Fieber auftreten. Die Diagnose ASS kann gestellt werden bei Nachweis eines Antisynthetase-Antikörpers im peripheren Blut in Kombination mit zumindest einem der 3 Hauptsymptome (▶ **Abb. 1**).

## Myositis

Die Myositis der ASS äußert sich klinisch im Allgemeinen durch einen symptomatischen symmetrischen Befall der proximalen Muskelgruppen mit Myalgien, Muskelschwäche und einem CK-Anstieg im Blut. Schwere Myositisverläufe treten v. a. bei Patienten mit Anti-Jo-1- und Anti-EJ-Antikörpern auf (▶ **Tab. 1**). Bei 10–30 % der ASS-Patienten findet sich eine hypo- oder amyopathische Form [6]. (Peri-)Myokarditiden sind seltener und finden sich in 3–4 % [15, 16]. Die Elektromyografie und/oder MRT des Muskels dienen der Erhärtung der klinischen Verdachtsdiagnose. Bei Durchführung einer Muskelhistologie finden sich typischerweise eine perifaszikuläre Nekrose und eine Makrophagen-dominierte Entzündung betont im perimysialen Bindegewebe [17]. Seltener ist eine nekrotisierende Myositis [7]. Bei Vorliegen typischer klinischer Symptome mit CK-Erhöhung und passenden Befunden in der MRT bzw. EMG zusammen mit einem positiven Antikörperstatus ist die Muskelbiopsie aber in der Regel verzichtbar.

▶ **Tab. 1** Bezeichnung, Häufigkeit und assoziierte klinische Befunde der 8 Antisynthetase-Antikörper; zusammengestellt auf Basis von [6–10, 12–15]; ILD = interstitielle Lungenerkrankung.

| Antikörper und Antigen | Häufigkeit (%) | Klinische Befunde |
|---|---|---|
| Anti-Jo-1<br>Histidyl-tRNA-Synthetase | 50–80 % | Häufiger komplette Triade Myositis/Arthritis/ILD, z. T. schwer verlaufende Myositis u./o. (Poly)arthritis |
| Anti-PL-7<br>Threonyl-tRNA-Synthetase | 12–20 % | Schwere akute ILD, Myositis seltener/milder, Peri-myokarditis, gastrointestinale Beteiligung, Raynaud |
| Anti-PL-12<br>Alanyl-tRNA-Synthetase | 12–20 % | (Schwere) akute ILD, Myositis seltener und milder, z. T. amyopathische Verläufe, gastrointestinale Beteiligung, Raynaud, tendenziell häufiger bei Schwarzen |
| Anti-OJ<br>Isoleucyl-tRNA-Synthetase | 5–10 % | Vorrangig ILD, seltener Myositis, Arthritis |
| Anti-EJ<br>Glycyl-tRNA-Synthetase | 4–7 % (Kaukasier/Schwarze)<br>15–23 % (Asiaten) | Oft Dermatomyositis, auch amyopathisch, Fallberichte einer nekrotisierenden Myositis, Rezidivneigung, bevorzugt bei Asiaten |
| Anti-KS<br>Asparaginyl-tRNA-Synthetase | 5 % | Vorrangig ILD, im Allgemeinen keine/nur milde Myositis |
| Anti-Zo<br>Phenylalanyl-tRNA-Synthetase | < 1 % | Vorrangig ILD |
| Anti-Ha, anti-YRS<br>Tyrosyl-tRNA-Synthetase | < 1 % | Nur Einzelfallberichte |

Elektronischer Sonderdruck zur persönlichen Verwendung

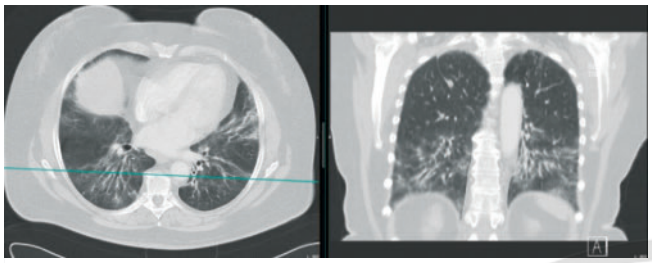

▶ **Abb. 2** CT-Thorax-Ausschnitt einer Patientin mit Jo-1-Syndrom und ILD. Zu sehen sind die basal betonten Verdichtungen mit NSIP-Muster.

## Lungenbeteiligung

### Interstitielle Lungenerkrankung

Bei 60–80 % der Jo-1-Patienten und bei > 80 % der nicht-Jo-1-ASS-Patienten besteht eine interstitielle Lungenerkrankung (ILD) mit Alveolitis und/oder Lungenfibrose [6–9] (▶ **Abb. 2**). Oft ist die ILD die führende und prognosebestimmende, z. T. auch die einzige Organmanifestation. Da die ILD bei den ASS häufig ist, sollten möglichst alle ASS-Patienten bei Diagnosestellung zur Erfassung der Lungenbeteiligung eine HR-CT-Thorax-Untersuchung und eine Lungenfunktionstestung mit Bodyplethysmografie und Messung der CO-Diffusion erhalten.

Die ILD kann (per)akut auftreten mit raschem Progress bis zum akuten respiratorischen Versagen oder chronisch und schleichend mit langsamer Verschlechterung. Die akute Form der ILD wird häufig von Fieber begleitet und besteht in 10–30 % der Fälle, die chronische Form in 40–50 %. Des Weiteren gibt es in 20–25 % asymptomatische Verläufe, in welcher Einschränkungen der Lungenfunktion oder Befunde einer ILD in der HRCT bestehen ohne korrelierende Symptome [6, 15]. Wenn die akute ILD rechtzeitig behandelt und überstanden wird, unterscheiden sich die 3 Formen nicht in ihrer Langzeit-Prognose [15].

Die morphologischen Veränderungen der Lunge finden sich in der HRCT führend basal, peripher und peribronchovaskulär. Sowohl in der CT als auch histologisch überwiegt eine NSIP (nicht spezifische interstitielle Pneumonie) mit einem Anteil von 60–70 % in der CT-Bildgebung, gefolgt von einer OP (organisierende Pneumonie) in 20–30 % der Fälle. Ein UIP-Muster (gewöhnliche interstitielle Pneumonie) ist mit 2–6 % selten, bei Auftreten aber mit einer schlechteren Prognose assoziiert [7, 18, 19].

### Pulmonale Hypertonie

Eine pulmonale Hypertonie (PH) tritt bei 8–20 % der ASS-Patienten auf [6, 8]. Die Patienten haben meist Atemnot und/oder Schwindel unter Belastung. Erhöhte NT-proBNP (brain natriuretic peptide)-Werte im Serum oder ein Abfall der Diffusionskapazität in der Lungenfunktionstestung können hinweisend sein. Als Erstuntersuchung bei Verdacht und als Screeninguntersuchung kann eine transthorakale Echokardiografie, ggf. ergänzt durch eine Stressechokardiografie, mit Abschätzung des systolischen PA (pulmonal-arteriellen) Drucks und Beurteilung der rechten Herzhöhlen erfolgen. Bei konkretem Verdacht auf eine PH ist eine Rechtsherzkatheteruntersuchung indiziert. Eine PH geht mit einer schlechten Prognose einher. Die 3-Jahres-ÜL-Rate betrug in einer Studie nur 58 % [20].

▶ **Abb. 3** Mechanikerhände bei einem Patienten mit ASS. Typisch sind die Rhagaden und Hyperkeratosen der medialen Fingerkanten und der Fingerbeeren. Quelle: Prof. Dr. Christoph Fiehn, Baden-Baden

## Gelenkbeteiligung

Die Gelenkbeteiligung der ASS besteht meist aus einer Oligo- oder Polyarthritis. Z. T. liegen Polyarthralgien mit entzündlichem Charakter ohne manifeste Arthritis vor. Das Befallsmuster ist häufig symmetrisch und polyartikulär und kann dem klinischen Bild einer rheumatoiden Arthritis entsprechen. Ein asymmetrisch-oligoartikulärer Befall findet sich seltener. Bei Jo-1-Patienten mit Arthritis lassen sich in 6–9 % zeitgleich anti-CCP-Antikörper und in 23 % Rheumafaktoren nachweisen [6, 21]. Bei Koinzidenz von anti-CCP-Antikörpern ist die Arthritis oft schwerwiegender und es besteht ein signifikant erhöhtes Risiko für Erosionen [21].

## Nebensymptome

Charakteristische Hautveränderungen der ASS sind die sogenannten Mechanikerhände, bei welchen Erytheme, Rhagaden und Hyperkeratosen betont der radial-palmaren Seite der Finger und Handballen auftreten (▶ **Abb. 3**). Mechanikerhände finden sich bei 30–40 % der ASS-Patienten [5, 15]. In Form von „Hiker`s Feet“ ist auch ein Befall der Fußsohlen und Zehen möglich [22]. Die Hautveränderungen bilden sich im Allgemeinen unter der immunsuppressiven Systemtherapie zurück. Falls notwendig kann eine kortikosteroidhaltige Lokaltherapie eingesetzt werden [7]. Neben den Mechanikerhänden und „hikers feet“ können klassische Hautzeichen einer Dermatomyositis auftreten (z. B. Gottron-Papeln, heliotropes Exanthem).

Bei ca. 30 % der ASS-Patienten treten im akuten Schub Fieber oder subfebrile Temperaturen auf, vorrangig bei Patienten mit akuter ILD [6, 7, 9, 15]. Des Weiteren besteht bei ca. 40 % der Patienten ein Raynaud-Syndrom [6, 9, 15]. Digitale Ulzera und eine Sklerodaktylie können vorkommen, sind aber im Vergleich zur Systemsklerose selten.

## Antisynthetase-Antikörper

Bisher sind 8 Antisynthetase-Antikörper bekannt, von denen der Anti-Jo-1-Antikörper mit Abstand am häufigsten ist. Noch recht

Elektronischer Sonderdruck zur persönlichen Verwendung

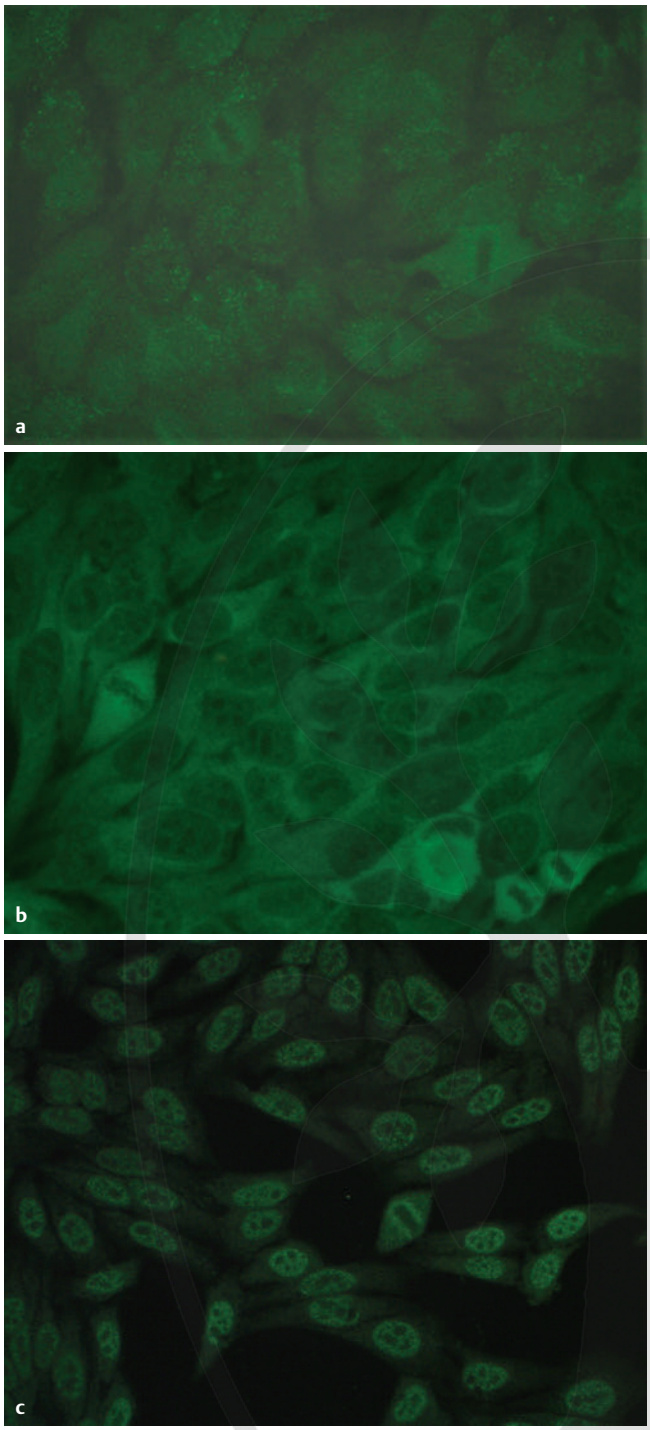


▶ **Abb. 4** Indirekte Immunfluoreszenz aus Seren mit positiven Anti-Jo-1- (a), Anti-PL-7-(b) und Anti-PL-12-Antikörpern. Typisch ist das feingesprenkelte zytoplasmatische Muster. Das Muster der Anti-PL-7- und Anti-PL12-Antikörper fällt feiner und homogener als das der Anti-Jo-1-Antikörper.

häufig bei weißen Kaukasiern kommen der Anti-PL-7-, Anti-PL-12- und Anti-OJ-Antikörper vor. Die weiteren Antikörper sind selten. Ziel-Antigen der Antisynthetase-Antikörper sind Aminoacyl-tRNA-Synthetasen, zytoplasmatische Enzyme der Translation. Die Antisynthetase-Antikörper schließen sich gegenseitig aus. Ein zeitgleiches Vorkommen ist eine Rarität. Das klinische Bild bzgl. Häufigkeit und Schwere der einzelnen Organmanifestationen unterscheidet sich unter den Antisynthetase-Antikörpern (▶ **Tab. 1**).

Hinweisend auf das Vorliegen eines Antisynthetase-Antikörpers ist ein zytoplasmatisches, fein gesprenkeltes Muster in der indirekten Immunfluoreszenz (IF) (▶ **Abb. 4**). Bildlich wird das Muster auch als „Sternenhimmel" bezeichnet. In ca. 50 % der Seren lassen sich zeitgleich ANAs nachweisen (z. B. Anti-Ro52-Ak). Durch Immunoassays können die Antisynthetase-Antikörper differenziert und quantitativ gemessen werden. Zu beachten ist, dass die meisten Immunoblots nur die häufigen Antisynthetase-Antikörper enthalten und bei einem negativen Blot-Befund mit zeitgleich hohem Verdacht auf ein ASS die selteneren Antikörper separat zu bestimmen sind. Die Kombination aus IF mit einem Immunoassay für Anti-Jo-1-Antikörper erzielt für die Diagnose eines ASS eine hohe Sensitivität und Spezifität von 92 bzw. 89 % und einen negativen prädiktiven Wert von 98 % [23].

## Therapie

Die Wahl der immunsuppressiven Medikation richtet sich nach den bestehenden Organmanifestationen. Im Allgemeinen wird zum Start der Immunsuppression ein Steroidstoß verabreicht. Häufig eingesetzte Substanzen sind Azathioprin (AZA), Methotrexat, Calcineurin-Inhibitoren (Ciclosporin A, Tacrolimus), Mycophenolat-Mofetil (MMF, in Deutschland off-label), Cyclophosphamid, Rituximab (RIX, in Deutschland off-label), bei schwerer Myositis auch Immunglobuline intravenös (IVIG).

Zur Behandlung der ILD bei ASS haben sich neben Cyclophophosphamid die Calcineurin-Inhibitoren und RIX als gut wirksam erwiesen [24–27], RIX insbesondere bei schweren und/oder therapierefraktären Verläufen. In retrospektiven Analysen zur Behandlung der ILD bei Poly- und Dermatomyositis, in welchen zu einem gewichtigen Anteil ASS-Patienten eingeschlossen waren, zeigten sich auch MMF und AZA gut wirksam [28, 29]. In einer weiteren Metaanalyse war allerdings das Ansprechen unter AZA im Vergleich zu den Calcineurin-Inhibitoren tendenziell schlechter [30]. Mutmaßlich sind auch IVIG bei therapierefraktärer ILD eine Therapieoption, gehen aber mit einer erhöhten Rate an unerwünschten Ereignissen inkl. Lungenembolien einher [31]. Im Fall einer chronisch-progredienten fibrosierenden ILD steht neuerdings zusätzlich der antifibrotisch wirksame Kinase-Inhibitor Nintedanib zur Verfügung. Unterstützend sollten Physiotherapie und Atemgymnastik erfolgen.

## Prognose

Entscheidender prognostischer Faktor ist eine bestehende Lungenbeteiligung. Patienten mit einer IIM und ILD weisen generell eine höhere Mortalität auf als IIM-Patienten ohne ILD [32]. Wie auch für andere Kollagenosen gezeigt, ist aber die Prognose der ASS-assoziierten ILD besser als die Prognose einer idiopathischen Lungenfibrose [19, 33]. Die Myositis der ASS wird prognostisch bzgl. Schwere und Therapieansprechen intermediär eingeschätzt im Verhältnis zu anderen Myositiden, z. B. der anti-Mi2-Antikörper-positiven Dermatomyositis oder der anti-SRP-Antikörper-positiven Polymyositis [9]. Mehrere Analysen haben für nicht-Jo-1-ASS-Patienten eine schlechtere Prognose als für anti-Jo-1-Antikörper-positive Patienten gezeigt [4, 8, 13]. So betrug die Überlebensrate

Elektronischer Sonderdruck zur persönlichen Verwendung

für anti-Jo-1-Antikörper-positive Patienten nach 5 Jahren 86–90 % und 75 % nach 10 Jahren, während sie für nicht-Jo-1-ASS-Patienten nur bei 70 bzw. 47 % lag [4, 8]. Wahrscheinlich ist die häufigere und häufig schwere ILD bei nicht-Jo-1-Patienten und eine längere Latenz bis zur Diagnosestellung verantwortlich. Häufige Todesursachen sind respiratorisches Versagen, Infektionen, schwere Myositis, Malignome und kardiovaskuläre Ereignisse [8, 15].

Serologisch lassen sich bei 40–70 % der ASS-Patienten begleitende anti-Ro52-Antikörper nachweisen [6, 9, 15]. In retrospektiven Analysen wurde für diese Patienten ein schwerer Verlauf der Myositis, Lungen- und Gelenkbeteiligung mit schlechterem Outcome bzgl. Prognose, Therapieansprechen und Mortalität und eine erhöhte Malignominzidenz berichtet [25, 34, 35]. In anderen Kohorten bestanden diese Auffälligkeiten wiederum nicht [9, 13, 15]. Die prognostische Bedeutung der koinzidenten anti-Ro52-Antikörper ist daher noch unsicher. RIX scheint aber auch bei anti-Ro52-Antikörper-positiven Patienten mit Therapieversagen auf konventionelle Immunsuppressiva eine gute Wirkung zu haben [25].

## Malignome

In einzelnen früheren Studien wurde eine erhöhte Inzidenz für Malignome im Vergleich zur Normalbevölkerung beschrieben. Diese bestand aber in neueren und größeren Kohorten nicht [9, 15]. Des Weiteren war in einer Metaanalyse zu IIMs das Vorhandensein einer ILD, einer Arthritis, eines Raynaud-Syndrom und/oder eines anti-Jo-1-Antikörpers mit einem sogar verminderten Malignomrisiko assoziiert [36]. Auf Basis der neueren Daten besteht daher bei den ASS keine erhöhte Malignominzidenz.

### FAZIT FÜR DIE PRAXIS

- Charakteristisch für die Antisynthetase-Syndrome ist das Vorhandensein mindestens eines der 3 Hauptsymptome Myositis, ILD und/oder Arthritis in Kombination mit dem serologischen Nachweis eines Antisynthetase-Antikörpers. Zusätzlich können die Nebensymptome Raynaud-Syndrom, Mechanikerhände und Fieber auftreten.
- In der Diagnostik ist ein feingranulär-zytoplasmatisches Muster bei der IF hinweisend auf einen Antisynthetase-Antikörper.
- Am häufigsten in der kaukasischen Bevölkerung sind der anti-Jo-1-, anti-PL-7- und anti-PL-12-Antikörper. Die weiteren Antikörper sind selten, sollten aber bei typischer klinischer Konstellation beachtet werden.
- Entscheidender prognostischer Faktor ist eine Lungenbeteiligung.
- Die Auswahl der immunsuppressiven Therapie richtet sich nach der Organbeteiligung.

## Interessenkonflikt

Referenten-/Beraterhonorare: Janssen-Cilaq, Galapagos, Roche, Novartis

## Literatur

[1] Schmidt J. Current Classification and Management of Inflammatory Myopathies. J Neuromuscul Dis 2018; 5: 109–129

[2] Mariampillai K, Granger B, Amelin D et al. Development of a New Classification System for Idiopathic Inflammatory Myopathies Based on Clinical Manifestations and Myositis-Specific Autoantibodies. JAMA Neurol 2018; 75: 1528–1537

[3] Marguerie C, Bunn CC, Beynon HL et al. Polymyositis, pulmonary fibrosis and autoantibodies to aminoacyl-tRNA synthetase enzymes. Q J Med 1990;77:1019–1038

[4] Imbert-Masseau A, Hamidou M, Agard C et al. Antisynthetase syndrome. Joint Bone Spine 2003; 70: 161–168

[5] Lilleker JB, Vencovsky J, Wang G et al. The EuroMyositis registry: an international collaborative tool to facilitate myositis research. Ann Rheum Dis 2018; 77: 30–39

[6] Cavagna L, Nuno L, Scire CA et al. Clinical spectrum time course in anti Jo-1 positive antisynthetase syndrome. Medicine 2015; 94(32): e1144. DOI 10.1097/MD.0000000000001144

[7] Hervier B, Benveniste O. Clinical heterogeneity and outcomes of antisynthetase syndromes. Curr Rep Rheumatol 2013; 15: 349

[8] Aggarwal R, Cassidy E, Fertig N et al. Patients with non-Jo-1 anti-tRNA-synthetase autoantibodies have worse survival than Jo-1 positive patients. Ann Rheum Dis 2014; 73: 227–232

[9] Pinal-Fernandez I, Casal-Dominguez M, Huapaya JA et al. A longitudinal cohort study of the antisynthetase syndrome: increased severity of interstitial lung disease in black patients and patients with anti-PL7 and anti-PL-12 autoantibodies. Rheumatology 2017; 56: 999–1007

[10] Shi J, Shanshan L, Hanbo Y et al. Clinical profiles and prognosis of patients with distinct antisynthetase autoantibodies. J Rheumatol 2017; 44: 1051–1057

[11] Galley L, Gayed C, Hervier B. Antisynthetase syndrome pathogenesis: knowledge and uncertainties. Curr Opin Rheumatol 2018; 30: 664–673

[12] Labirua-Iturburu A, Selva-O`Callaghan A, Vincze M et al. Anti-PL-7 (anti-threonyl-tRNA synthetase) antisynthetase syndrome: clinical manifestations in a series of patients from a European multicenter study (EUMYONET) and review of the literature. Medicine 2012; 91: 206–211

[13] Rojas-Serrano J, Herrera-Bringas D, Mejia M et al. Prognostic factors in a cohort of antisynthetase syndrome (ASS): serologic profile is associated with mortality in patients with interstitial lung disease. Clin Rheumatol 2015; 34: 1563–1569

[14] Giannini M, Notarnicola A; Dastmalchi M et al. Heterogeneous clinical spectrum of interstitial lung disease in patients with anti-EJ anti-synthetase syndrome: a case series. Clin Rheumatol 2016; 35: 2363–2367

[15] Trallero-Araguás E, Grau-Junyent JM, Labirua-Iturburu A et al. Clinical manifestations and long-term outcome of anti-Jo1 antisynthetase patients in a large cohort of Spanish patients from the GEAS-IIM group. Semin Arthritis Rheum 2016; 46: 225–231

[16] Dieval C, Deligny C, Meyer A et al. Myocarditis in patients with antisynthetase syndrome. Prevalence, presentation and outcomes. Medicine 2015; 94: e798

[17] Noguchi E, Uruha A, Suzuki S et al. Skeletal muscle involvement in antisynthetase syndrome. JAMA Neurol 2017; 74: 992–999

[18] Waseda Y, Johkoh T, Egashira R et al. Antisynthetase syndrome: Pulmonary computed tomography findings of adult patients with antibodies to aminoacyl-tRNA-antisynthetase. Eur J Radiol 2016; 85: 1421–1426

[19] Zamora AC, Hoskote SS, Abascal-Bolado B et al. Clinical features and outcomes of interstitial lung disease in anti-Jo-1 positive antisynthetase syndrome. Respir Med 2016; 118: 39–45

Elektronischer Sonderdruck zur persönlichen Verwendung

[20] Hervier B, Meyer A, Dieval C et al. Pulmonary hypertension in antisynthetase syndrome: prevalence, aetiology and survival. Eur Respir J 2013; 42: 1271–1282

[21] Meyer A, Lefevre G, Bierry G et al. In antisynthetase syndrome, ACPA are associated with severe and erosive arthritis. Medicine 2015; 94: e523

[22] Cox JT, Gullotti JM, Mecoli CA et al. "Hiker´s feet": a novel cutaneous finding in the inflammatory myopathies. Clin Rheumatol 2017; 36: 1683–1686

[23] Aggarwal R, Dhillon N, Fertig N et al. A negative antinuclear antibody does not indicate autoantibody negativity in myositis: role of anticytoplasmic antibody as a screening test for antisynthetase syndrome. J Rheumatol 2017; 44: 223–229

[24] Doyle TJ, Dhillon N, Madan R et al. Rituximab in the treatment of interstitial lung disease associated with antisynthetase syndrome: A multicenter retrospective case review. J Rheumatol 2018; 45: 841–850

[25] Bauhammer J, Blank N. Max R et al. Rituximab in the treatment of Jo1 antibody-associated antisynthetase syndrome: Anti-Ro52 as a marker of severity and treatment response. J Rheumatol 2016; 43: 1566–1574

[26] Labirua-Iturburu A, Selva-O`Callaghan A, Martínez-Gómez X et al. Calcineurin inhibitors in a cohort of patients with antisynthetase-associated lung disease. Clin Exp Rheumatol 2013; 31: 436–439

[27] Cavagna L, Caporali R, Abdì-Alì L et al. Cyclosporine in anti-Jo-1-positive patients with corticosteroid-refractory interstitial lung disease. J Rheumatol 2013; 40: 484–492

[28] Mira-Avendano IC, Parambil JG, Yadav R et al. A retrospective review of clinical features and treatment outcomes in steroid-resistant interstitial lung disease from polymyositis/dermatomyositis. Respir Med 2013; 107: 890–896

[29] Huapaya JA, Silhan L, Pinal-Fernandez I et al. Long-term treatment with azathioprine and mycophenolate mofetil for myositis-related interstitial lung disease. Chest 2019; 156: 896e906

[30] Barba T, Fort R, Cottin V et al. Treatment of idiopathic inflammatory myositis associated interstitial lung disease: A systematic review and meta-analysis. Autoimmun Rev 2019; 18: 113–122

[31] Huapaya JA, Hallowell R, Silhan L et al. Long-term treatment with human immunoglobulin for antisynthetase syndrome-associated interstitial lung disease. Respir Med 2019; 154: 6e11

[32] Johnson C, Pinal-Fernandez I, Parikh R et al. Assessment of mortality in autoimmune myositis with and without interstitial lung disease. Lung 2016; 194: 733–737

[33] Aggarwal R, McBurney C, Schneider F et al. Myositis-associated usual interstitial pneumonia has a better survival than idiopathic pulmonary fibrosis. Rheumatology 2017; 56: 384–389

[34] Marie I, Hatron PY, Dominique S et al. Short-term and long-term outcome of anti-Jo1-positive patients with anti-Ro52-antibody. Semin Arthritis Rheum 2012; 41: 890–899

[35] Váncsa A, Csípo I, Németh J et al. Characteristics of interstitial lung disease in SS-A positive/Jo-1 positive inflammatory myopathy patients. Rheumatol Int 2009; 29: 989–994

[36] Tiniakou E, Mammen AL. Idiopathic inflammatory myopathies and malignancy: A comprehensive review. Clinic Rev Allerg immunol 2017; 52: 20–33

Elektronischer Sonderdruck zur persönlichen Verwendung